

I Fondamenti dell'esame ecografico addominale

V. Arienti

Centro di Ricerca e Formazione in Ecografia
Internistica, Intreventistica e Vascolare
Medicina Interna (V.Arienti)
Ospedale Maggiore, Bologna, Italy

INTRODUZIONE

L'ultrasonografia è una tecnica diagnostica che utilizza le riflessioni subite da un fascio di ultrasuoni nell'attraversare i tessuti biologici. Essa permette, contrariamente al passato, di esplorare i parenchimi ed i tessuti molli del corpo umano. L'ultrasonografia risponde a tutti i requisiti ideali di un metodo diagnostico: è applicabile in tutti i pazienti, è indipendente dalla funzione degli organi, non invasiva e ben tollerata, di elevata accuratezza diagnostica e di basso costo. Grazie alle sue caratteristiche, rappresenta la prima modalità di screening per lo studio dell'addome. In particolare, a livello dell'addome superiore è possibile visualizzare il fegato, la colecisti e le vie biliari, il pancreas, la milza, i reni ed i surreni, le principali strutture vascolari ed i linfonodi e, a livello dell'addome inferiore, la vescica, la prostata, l'utero e gli annessi. Recentemente l'ecotomografia è stata inoltre impiegata nello studio del tratto gastroenterico.

Formazione delle immagini ecografiche

In ogni singolo trasduttore per ecografia si alternano continuamente fasi di trasmissione e fasi di ricezione di onde ultrasonore, il tutto in tempi brevissimi, dell'ordine di millesimi di secondo (Fig. 1). La serie di impulsi ricevuta da ogni singolo trasduttore viene successivamente trasformata sul monitor in una linea di punti luminosi (Fig. 1). Mediante il movimento di un singolo o più trasduttori, come avviene ad esempio nelle sonde settoriali meccaniche, o attraverso l'accoppiamento di più trasduttori, come nel

caso delle sonde lineari o convess, si genera un'immagine costituita da un insieme di linee di punti luminosi. Tale immagine viene definita rappresentazione B-dimensionale o B-mode (Fig. 1). Il risultato finale è la visualizzazione, in "scala dei grigi", di una sezione dell'organo in esame.

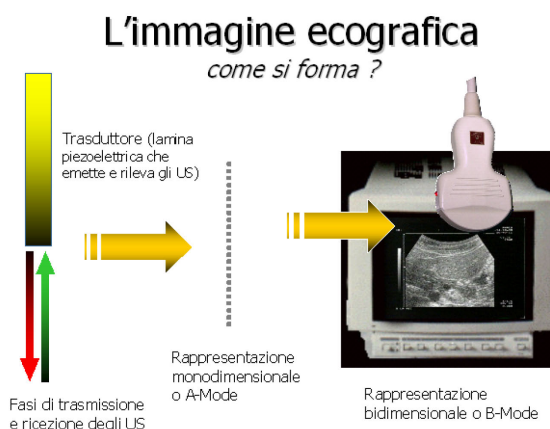


Fig. 1) Formazione dell'immagine ecografica

Rappresentazione delle immagini ecografiche

I tessuti interni hanno caratteristiche acustiche "proprie". Il fascio di ultrasuoni subisce riflessioni al passaggio dell'interfaccia tra tessuti con caratteristiche acustiche differenti ed il grado di differenza acustica condiziona in modo direttamente proporzionale la quantità di echi riflessi (Fig. 2a). Questi vengono poi rappresentati sul monitor da vari gradi di luminosità che vanno dal bianco al nero. Ad esempio, nelle scansioni eseguite all'ipocondrio destro, è possibile riconoscere strutture ad alto grado di luminosità, ovvero iperecogene, come il calcolo all'interno della colecisti, le pareti dei vasi ed il diaframma e immagini prive di echi, ovvero anecogene, come ad esempio la bile all'interno della colecisti ed il sangue nelle strutture vascolari (Fig. 2b).

Dalla prima immagine anatomica, attraverso successivi, lenti, movimenti della sonda, si eseguono numerose altre scansioni che generano sul monitor una serie di immagini rappresentative delle scansioni tomografiche dei visceri in esame. Per una migliore comprensione, nel filmato alle

scansioni ecografiche sono state associate le corrispondenti sezioni anatomiche (Film 1).

L'immagine ecografica come è rappresentata ?

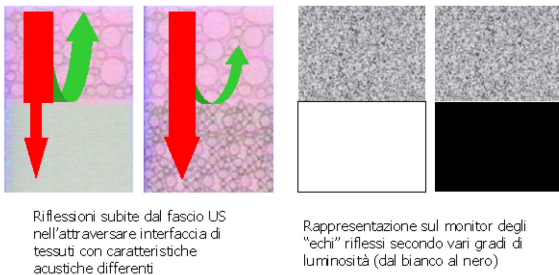


Fig. 2a) Rappresentazione dell'immagine ecografica

L'immagine ecografica come è rappresentata ?

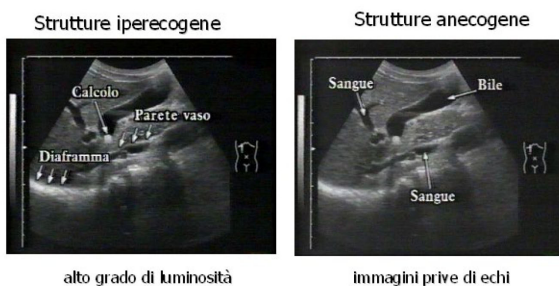
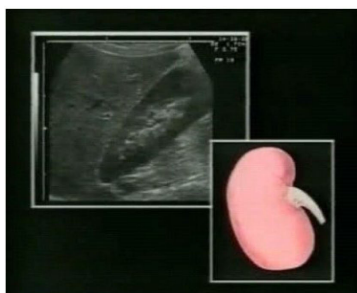


Fig. 2b) Rappresentazione dell'immagine ecografica

L'immagine ecografica corrispondenza anatomica



Film 1) Corrispondenza fra immagini anatomiche ed ecografiche

Orientamento delle immagini ecografiche

Per convenzione le immagini ecografiche vengono visualizzate sul monitor in modo tale che nella parte superiore sono rappresentati gli strati superficiali (quelli più

vicini alla sonda) e nella parte inferiore quelli profondi (i più lontani dalla sonda) (Fig. 3).

L'immagine ecografica orientamento

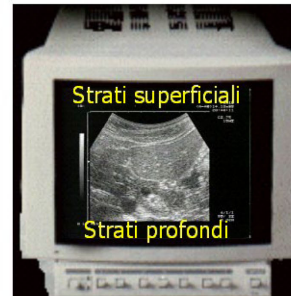


Fig. 3) Orientamento dell'immagine ecografica

Ad esempio, nella scansione trasversale dell'ipocondrio destro, nella parte superiore del monitor sono visualizzati il lobo destro del fegato e la colecisti e, nella parte inferiore, il rene destro e la vena cava inferiore. Nelle scansioni di tipo trasversale, nella parte sinistra del monitor viene rappresentata la parte destra della sezione anatomica in esame, che corrisponde alla destra del paziente, mentre nella parte destra del monitor la parte sinistra della sezione anatomica (Fig. 4).

L'immagine ecografica orientamento

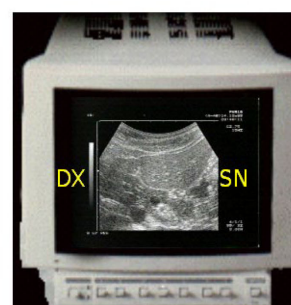


Fig. 4) Orientamento dell'immagine ecografica

Nelle scansioni di tipo longitudinale, nella parte sinistra del monitor sono rappresentate le porzioni craniali dei visceri in esame e nella parte destra del monitor, quelle caudali.

In pratica è come se ci ponessimo a guardare gli spaccati anatomici delle sezioni trasversali dalle gambe del paziente e quelli delle

scansioni longitudinali dal fianco destro del paziente.

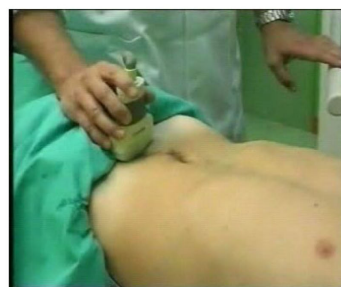Anche se quanto sopra esposto può apparire di facile comprensione, spesso l'esaminatore inesperto può trovare alcune difficoltà nel definire, in un organo, la parete anteriore o posteriore, quella laterale o mediale, il polo superiore od inferiore. Per prima cosa bisogna controllare il corretto orientamento della sonda, che può essere contrassegnato sulla stessa in vario modo e la sua corrispondenza con il tasto "inversione dell'immagine" presente sull'apparecchio. In pratica, è comunque sufficiente porre la sonda orientata trasversalmente, appoggiare un dito sul lato sinistro della sonda e controllare che sul monitor l'immagine compaia in alto a sinistra. E' necessario poi non modificare più l'impugnatura della sonda e, nel passaggio dalle scansioni trasversali od oblique a quelle longitudinali, semplicemente ruotare la stessa di 90° in senso orario. In tal modo la rappresentazione sul monitor delle scansioni ecografiche corrisponderà a ciò che abbiamo definito come modalità convenzionale.

Per tutto quanto già esposto, è ovvio che, se dalle scansioni anteriori passiamo a quelle laterali o posteriori, si modifica ciò che è prossimale o distale rispetto alla sonda. Ad esempio, se eseguiamo una scansione longitudinale anteriore, laterale o posteriore del fianco destro, pur rimanendo il polo superiore e quello inferiore del rene destro rappresentati rispettivamente nella parte sinistra e destra dello schermo, cambia ciò che è rappresentato nella parte superiore ed inferiore dello schermo. In particolare, nella scansione anteriore, superiormente visualizzeremo la faccia anteriore del rene destro ed inferiormente quella posteriore, nella scansione laterale o coronale, superiormente il margine laterale ed inferiormente quello mediale, ovvero l'ilo del rene; infine nella scansione posteriore, superiormente la faccia posteriore ed inferiormente quella anteriore del rene.

Bisogna inoltre tenere presente che, oltre alle scansioni che abbiamo già visto, trasversali, longitudinali e coronali, esiste, con l'ecografia, la possibilità di dirigere il fascio

ultrasonico in tutta una serie di scansioni, intermedie fra i classici piani, definite oblique. Queste, nel corso di un esame ecografico addominale, vengono eseguite costantemente in quanto consentono una più estesa e precisa visualizzazione degli organi; ad esempio, al fine di evitare l'interposizione di strutture ossee, l'utilizzo delle scansioni intercostali, destre o sinistre. Nella scansione intercostale destra si evidenzia il lobo destro del fegato, tutto il tronco portale e viene ben visualizzato il tratto infundibolo-cistico della colecisti. Con la scansione sovrapubica, indirizzando la sonda verso il basso, è possibile, sfruttando la finestra acustica rappresentata dalla vescica, evitare l'interposizione dell'osso pubico ed esplorare le vescichette seminali e la prostata (Fig. 5).

L'immagine ecografica *orientamento*



Scansione sovrapubica

Fig. 5) Orientamento dell'immagine ecografica: scansione sovrapubica

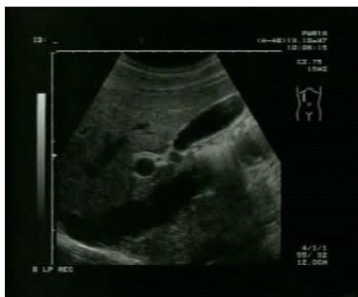LA MANUALITÀ DELL'ESAMINATORE

Da tutto quanto sopra esposto ben si comprende perché l'ecotomografia sia unanimemente considerata una tecnica operatore-dipendente. Per raggiungere una buona tecnica ecografica è pertanto importante che l'allievo, oltre a possedere una sufficiente conoscenza dell'anatomia, si eserciti a collegare continuamente fra di loro il tipo di scansione eseguita, l'immagine ottenuta e la rispettiva configurazione anatomica. Un esempio pratico aiuterà a comprendere meglio questi concetti. Nella scansione longitudinale all'ipocondrio destro, visualizzabile nel filmato, risultano ben evidenziati il lobo destro del fegato, il tronco

portale comune e la colecisti (Film 2). L'infundibolo della colecisti è rappresentato sul monitor a sinistra e più in basso rispetto al fondo. Ciò significa che l'infundibolo è craniale ed in sede profonda, mentre il fondo è caudale ed in sede superficiale.

Tutto ciò ha una corretta corrispondenza anatomica.

L'immagine ecografica orientamento



Scansione longitudinale all'ipocondrio destro

Film 2) Corrispondenza fra tipo di scansione, immagine ecografica e configurazione anatomica

Viceversa, considerato il decorso anatomico della vena sovraepatica destra, da destra superficialmente a sinistra in profondità, il tutto in direzione caudo-craniale, per visualizzare al meglio il decorso del vaso, dovremo eseguire una scansione sottocostale destra, ruotare la sonda in senso antiorario e dirigere il fascio ultrasonico dal basso verso l'alto. Infine, se per esplorare il pancreas utilizzeremo una serie di scansioni trasversali epigastriche, dall'alto verso il basso, non otterremo quasi mai una completa rappresentazione del viscere, ma visualizzeremo dapprima solo la coda, successivamente il corpo, ed infine la testa. Questo perché il pancreas ha generalmente una disposizione obliqua, con la testa posta in posizione più caudale rispetto al corpo e alla coda. L'esaminatore dovrà pertanto ruotare la sonda in senso antiorario, al fine di ottenere una completa visualizzazione del pancreas.

LA PREPARAZIONE DEL PAZIENTE

Il paziente deve essere a digiuno da almeno 8 ore, se l'esame viene eseguito il mattino, non

deve assumere pasti solidi da almeno 6 ore, e liquidi da almeno 2 ore, se l'esame viene eseguito nel pomeriggio; deve bere 4 bicchieri d'acqua due ore prima dell'esame e non urinare più, fino ad esame avvenuto, se deve essere esaminata la pelvi; non deve essere sottoposto ad ecografia dopo l'esecuzione di esami endoscopici o radiologici con bario.

Nella figura 5 sono rappresentati due esempi relativi alla esplorazione del pancreas, nel primo caso a digiuno, in cui è possibile ottenere una sufficiente visualizzazione del viscere e nel secondo caso dopo pasto, in cui il pancreas non è visualizzabile causa del contenuto solido-gassoso, presente nell'antro gastrico (Fig. 6).

Preparazione del paziente pancreas

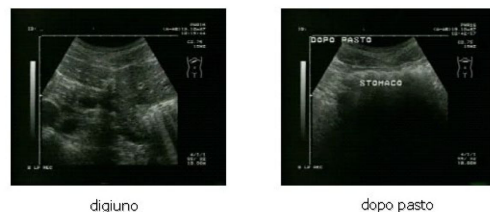


Fig. 6) Visualizzazione del pancreas a digiuno e dopo pasto

Analogamente la prostata viene ben visualizzata se il paziente è a vescica piena e risulta mal riconoscibile in caso di vescica vuota.

LA METODOLOGIA CLINICA DELL'ESAME ECOGRAFICO

In conclusione raccomandiamo all'allievo di osservare alcune regole principali durante l'esecuzione di un esame ecografico addominale:

1. Prendere visione della richiesta, della cartella clinica o di referti di indagini laboratoristiche o strumentali già eseguite dal paziente.
2. Chiedere al paziente se ha sintomi e quali, se è mai stato sottoposto ad interventi chirurgici e se ha osservato la giusta preparazione.

3. Controllare la corretta posizione del paziente, supino e con le mani dietro la testa.
4. Esplorare in generale tutto l'addome superiore, od inferiore, e concentrarsi sul quesito diagnostico.
5. Evitare di essere interrotti durante l'esame.
6. Eseguire il referto immediatamente al termine dell'indagine